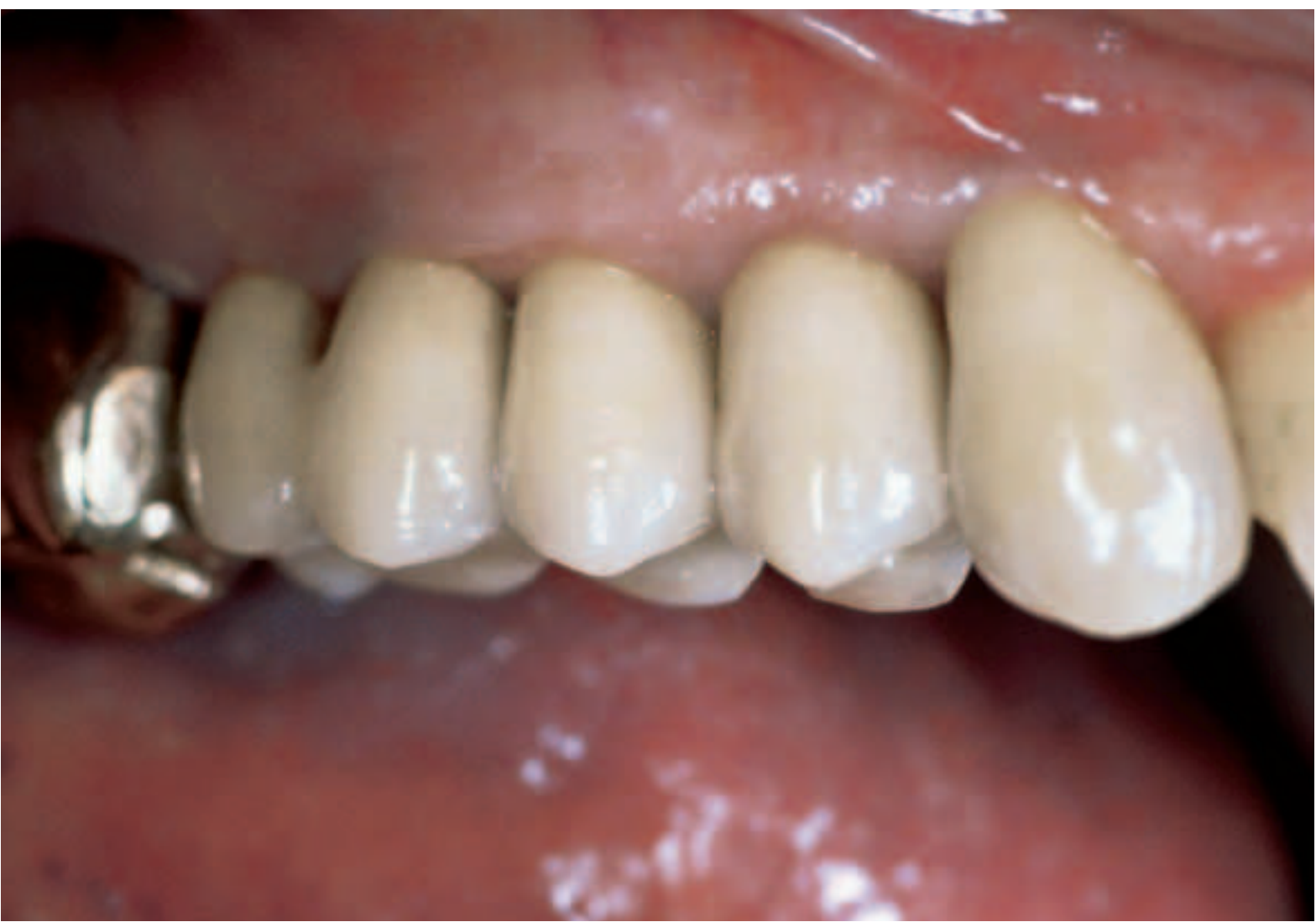
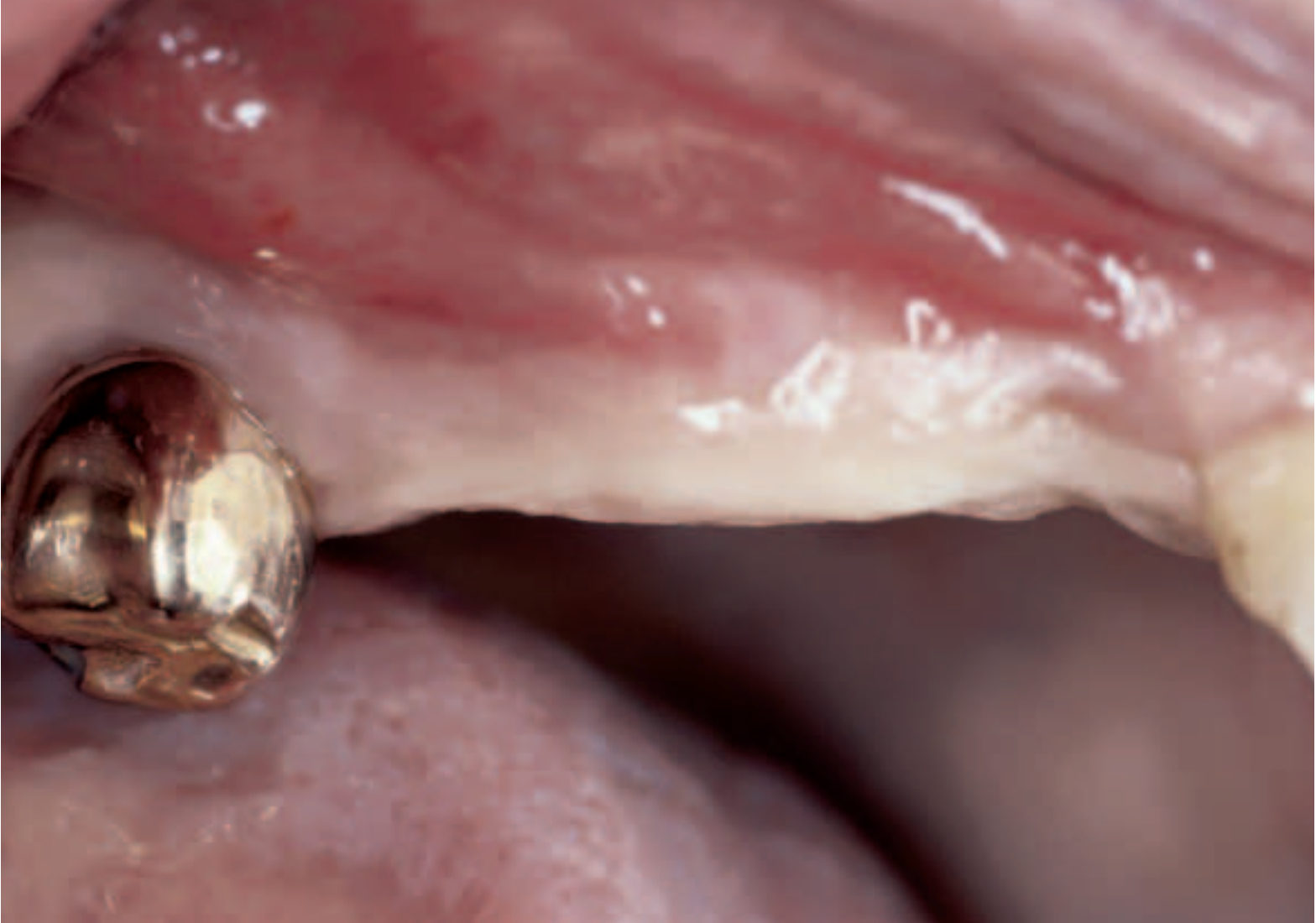


# Implantate in der posterioren Maxilla: Ein Fallbericht

Tobias Otto  
Praxis T. Otto, Aarau  
Zahntechnik Rinn Dental, Aarau

Schlüsselwörter: Implantate, Sinus-Augmentation, Knochenersatzmittel, Bindegewebe-Transplantat

Korrespondenzadresse:  
Dr. Tobias Otto  
Bahnhofstrasse 10,  
5000 Aarau  
Tel. 062/824 67 24, Fax. 062/824 67 26

Die chirurgischen Techniken bei der Implantation in der posterioren Maxilla haben sich in den letzten Jahren laufend verändert. Die Problematik der oft geringen vertikalen Knochenhöhe auf Grund des Sinus maxillaris, sowie einer eher schlechten Knochenqualität in dieser Region haben oft umfangreiche kieferchirurgische Eingriffe nötig gemacht, um dem Patientenwunsch nach einer festsitzenden Versorgung in dieser Region nachzukommen. Die guten Resultate der Sinus-Augmentation kombiniert mit Knochenersatzmitteln erlauben es nun, in ausgesuchten Fällen auch im Rahmen einer Privatpraxis den Patientenwunsch nach einer festsitzenden Versorgung im Oberkiefer-Seitenzahnbereich bei reduziertem Knochenangebot zu erfüllen.

(Texte français voir page 119)

## Einleitung

Dentale Implantate haben sich als Therapieform weitgehend durchgesetzt und werden in immer mehr Zahnarztpraxen mit Erfolg angewendet. Auch ist diese Behandlungsmethode in der Bevölkerung immer mehr akzeptiert und bekannt, sodass viele Patienten den Wunsch äussern, festsitzend versorgt zu werden. Bei ausreichenden vertikalen und transversalen Knochenverhältnissen kann dieser Patientenwunsch auch in der Privatpraxis routinemässig erfüllt werden. Diejenigen Fälle, bei denen jedoch kein ideales Knochenangebot vorhanden ist, und somit

die primäre Verankerung von Implantaten im Kieferknochen nicht möglich ist, stellen für den Privatpraktiker immer noch eine klinische Herausforderung dar. Vor allem die posteriore Maxilla, mit ihren spezifischen anatomischen Verhältnissen wie einem individuell ausgeprägten Sinus maxillaris und der oft nicht optimalen Knochenqualität, ist eine Region, die eine festsitzende Versorgung in der Privatpraxis oft schwierig macht. In vielen Fällen waren grössere kieferchirurgische Eingriffe mit autologen Knochentransplantationen unumgänglich, wobei eine Zweitoperation zur Knochengewinnung, zum Beispiel vom Hüftknochen, nötig war, bevor Implantate in dieser Region eingesetzt werden konnten. Dies bedeutet aber einen beträchtlich höheren Behandlungsaufwand und eine sehr lange Behandlungsdauer für die Patienten. Zudem wird die Knochenentnahme von vielen Patienten noch längerfristig als schmerzhaft empfunden. Die Sinus-Augmentation-Technik (BOYNE & JAMES 1980) und der Einsatz von Knochenersatzmitteln (HUEZELER et al. 1997) sowie Fortschritte in der Weichteilchirurgie (HUEZELER & WENG 1999) erlauben es nun, Implantate zu setzen und gleichzeitig den Sinusboden anzuheben und aufzubauen. Im Rahmen der Abutment Connection kann das chirurgische Resultat beurteilt und gleichzeitig die Weichteilsituation rund um die prospektive

Oberkiefer Bukkalsegment vor und nach der Behandlung mit vier einzelnen VMK-Kronen auf 4 Implantaten mit Sinus-Augmentation und Weichteilkorrektur.

Vue vestibulaire de la région édentée du maxillaire supérieur – avant et après réhabilitation par quatre CCM unitaires sur quatre implants, à l'aide de la technique d'augmentation sinusale et de remodelage des tissus mous.

Suprastruktur herum optimiert werden. Dadurch lassen sich auch im Rahmen einer Privatpraxis komplexere Fälle in der posterioren Maxilla effizient und mit einer guten, voraussagbaren Prognose lösen, was in dem beschriebenen, exemplarischen Fall gezeigt werden soll.

## Anamnese

Bei einer 67-jährigen Patientin mit einer Teilprothese und einem Gerber Retentionszylinder am Zahn 13 wurde auf Grund einer Wurzellängsfraktur des Zahnes 13 eine neue Rekonstruktion nötig. Da die Patientin den Wunsch nach einer festsitzenden Versorgung äusserte, wurde sie für eine mögliche Implantatabklärung überwiesen. Nach Rücksprache mit dem Hausarzt wies die Patientin keine allgemeinmedizinischen Probleme auf, welche eine Implantatbehandlung in Frage stellen würden.

## Befund

Die Restbezaehlung im Oberkiefer umfasste die Zähne 17, 13 bis 24 sowie 26 und 27. Am Zahn 13 lag eine Wurzellängsfraktur mit einer durchgehenden Tasche vor. Die restlichen Sondierungstiefen waren physiologisch. Bei den Zähnen 24 und 26 konnten insuffiziente Wurzelbehandlungen festgestellt werden. Die Patientin trug eine Stahlgussklammer-Teilprothese mit einem Gerber Retentionselement am Zahn 13. Der Alveolar-kamm in der Lücke 13 bis 17 zeigte eine Kammatrophie und vestibulär nur noch wenig keratinisierte Schleimhaut (Abb. 1). Röntgenologisch zeigte sich im Bereich der Zahnposition 15 und 16 eine ausgeprägte Kieferhöhle mit noch ca. 4–5 mm vertikaler Knochenhöhe über dem Sinusboden (Abb. 2). Das Mundhygieneniveau und die individuelle Plaquekontrolle der Patientin (regelmässiger DH-Recall) war gut. Ausser beim Zahn 13 konnte keine pathologisch erhöhte Zahnbeweglichkeit festgestellt werden. Im Unterkiefer hatte die Patientin noch eine Eigenbezaehlung mit verkürzten Zahnreihen.

## Behandlungsplan

Weil die Patientin eine festsitzende Versorgung wünschte, stand eine implantatgetragene Rekonstruktion im Vordergrund. Da der Zahn 13 extrahiert werden musste, wurden auf Grund einer

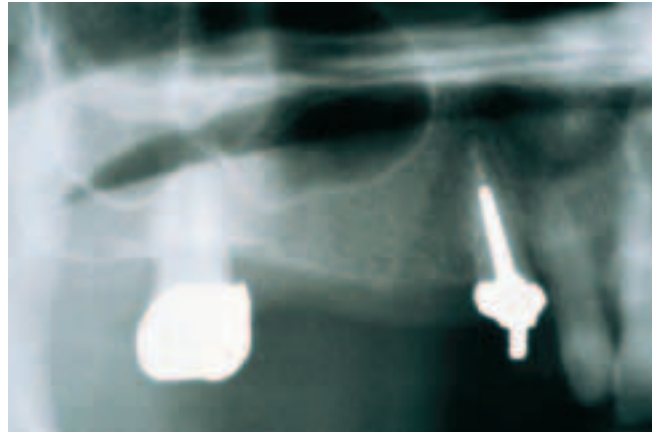


Abb. 2 Ausschnitt aus dem OPT vor der Behandlung.

Fig. 2 Vue de détail de l'OPG avant le traitement.

Modellanalyse und eines Set-up's in der Regio 12 bis 17 vier Implantate geplant. Das Ausmessen des OPTs ergab, dass in der Regio 13 und 14 zwei Implantate konventionell und in der Regio 15 und 16 zwei Implantate mit gleichzeitiger Sinusboden-Elevation geplant werden konnten. Da die Patientin einen chirurgischen Zweiteingriff möglichst vermeiden wollte, wurde eine Sinus-Augmentation mit einem Knochenersatzmittel vorgeschlagen. Um auch ein ästhetisch befriedigendes Resultat zu erreichen und gleichzeitig die mukkingivale Situation für die prospektive Suprastruktur zu verbessern, wurde zusammen mit der Abutment Connection eine subepitheliale Bindegewebe-Transplantation geplant. Die Patientin wurde über die vorgesehenen Eingriffe und die zum Einsatz kommenden Materialien ausführlich informiert.

## Behandlungsablauf

Der frakturierte Eckzahn wurde unter Schonung der bukkalen Knochenlamelle extrahiert und die bestehende Teilprothese direkt mit einem Heisspolimerisat unterfüllt (Unifast Trad, GC Corporation, Tokyo, Japan). Vier Wochen nach der Extradktion wurde in der Regio 12 bis 17 mittels Kammschnitt und mesialer Entlastung ein Mukkoperiostlappen gebildet und die Extraktionsalveole 13 vollständig von Granulationsgewebe befreit. Auf Grund der Röntgenschablone wurde bei Regio 15 und 16 bukkal die Kortikalis der vestibulären Sinuswand trapezförmig mit einem sterilen Diamant-Kugelbohrer, unter Schonung der Kieferhöhlenschleimhaut, durchtrennt. Diese Knochenlamelle wurde gestielt zusammen mit der Schleimhaut vorsichtig vom Sinusboden gelöst und, ähnlich einer Falltür, nach innen und oben verdrängt (Abb. 3). Der so entstandene Hohlraum sollte nun zur Aufnahme der beiden geplanten distalen Implantate dienen. Mit Hilfe der Bohrschablone wurden die Bohrschritte zur Aufnahme der Implantate im Alveolarkamm durchgeführt, wobei der anfallende Knochen gesammelt wurde. Die so gesammelten autologen Kortikalis- und Spongiosa-Bestandteile wurden mit einem Knochenersatzmittel bovinen Ursprungs (Bio-Oss, Geistlich, Wolhusen, Schweiz) vermischt (Abb. 4) und ein Teil auf den knöchernen Sinusboden und an der inneren Sinuswand platziert. Nun wurden in der Regio 15 ein 13 mm langes und in der Regio 16 ein 11,5 mm langes Titanschrauben-Implantat (Osseotite, 3i Implant Innovation, Inc., Palm Beach Gardens, USA) primär stabil im noch vorhandenen Kieferknochen verankert, wobei der apikale Teil der Implantate in dem

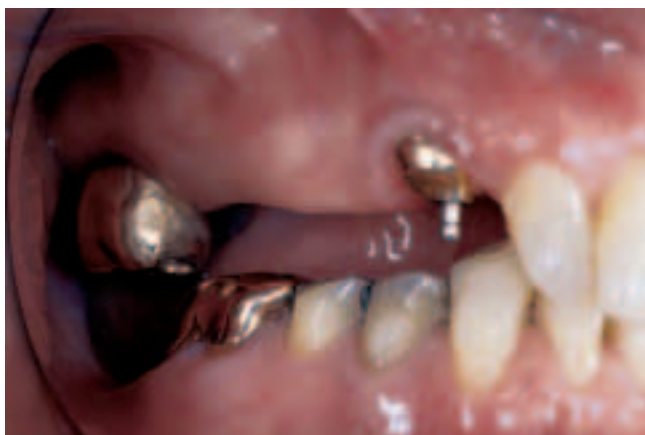

Abb. 1 Ausgangslage: Grosse Schalltlücke im ersten Quadranten. Der Zahn 13 zeigt eine Wurzellängsfraktur.

Fig. 1 Situation initiale: édentation intercalée de longue portée dans le premier quadrant. La 13 présentait une fracture radiculaire longitudinale.

augmentierten Sinus zu liegen kam (Abb. 5). Jetzt wurde weiteres Bio-Oss® und autologes Knochengemisch von aussen her in den Sinus eingebracht und ganz aufgefüllt (Abb. 6). Die Zugangsoffnung wurde mit einer resorbierbaren Folie (Bio-Gide, Geistlich, Wolhusen, Schweiz) abgedeckt. In der Regio 13 wurde dann ein 15 mm langes und in der Regio 14 ein 13 mm langes Titanschraubenimplantat (Osseotite, 3i Implant Innovation, Inc., Palm Beach Gardens, USA) konventionell primär stabil im Kieferknochen verankert (Abb. 7). Der Mukkoperiostlappen konnte wieder über den Implantaten mit Einzel- und Rückstichnähten (Gore-Tex Suture CV-5, W.L.Gore, Flagstaff, USA) dicht vernäht werden. Der Patientin wurde unmittelbar vor dem Eingriff 500 mg Ponstan® und während der ersten drei Tage alle 4 Stunden 250 mg Ponstan® verordnet. Die Patientin wurde zudem instruiert, das Operationsgebiet von extraoral zu kühlen und von einer mechanischen Mundhygiene in dieser Region bis zur Nahtentfernung abzusehen. Als Mundhygiene-Ersatz wurde eine zweimal tägliche 0,2%-Chlorhexidin-Spülung (Plak Out Liquid, Hawe-Neos Dental, Bioggio, Schweiz) verordnet. Die Teilprothese wurde während 10 Tagen nach dem Eingriff

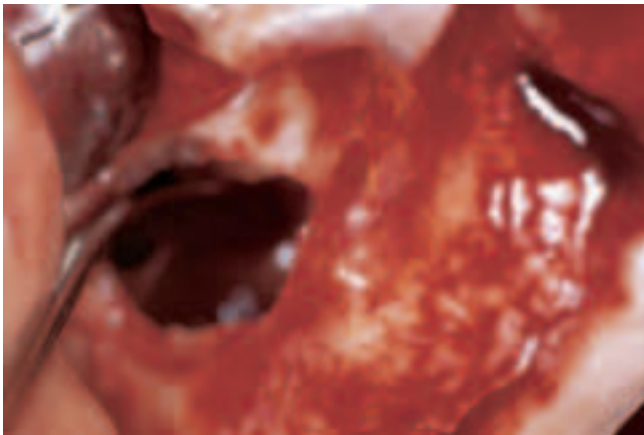

Abb. 3 Die trapezförmig eröffnete laterale Sinuswand wurde mit samt der Kieferhöhlenschleimhaut nach innen und oben verdrängt.

Fig. 3 Création d'une ouverture trapézoïdale de la paroi externe du sinus maxillaire; la fenêtre osseuse mobilisée a été déplacée vers l'intérieur et vers le haut, en repoussant simultanément la muqueuse du sinus.



Abb. 4 Die bei den Bohrschritten für die Implantataufnahme gesammelten autologen Knocheinteile wurden mit Bio-Oss® vermischt.

Fig. 4 Les copeaux osseux résultant du forage de la crête alvéolaire en vue de la pose des implants ont été soigneusement récoltés pour être mélangés au matériau de substitution osseuse Bio-Oss®.

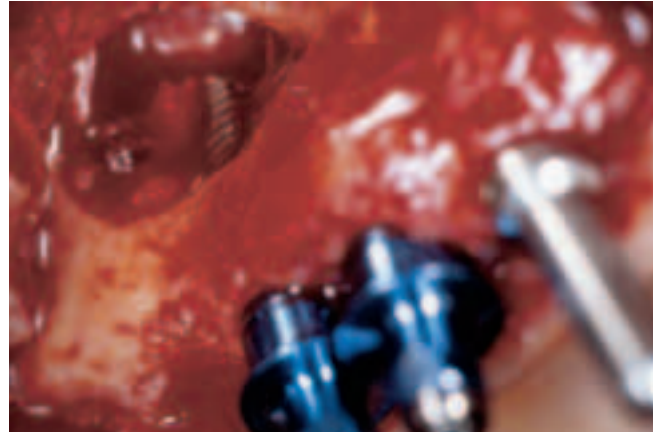


Abb. 5 Nach dem Einbringen eines Teiles des Bio-Oss®/Knochengemisches wurden die Implantate im Sinusboden primär stabil verankert, sodass die apikalen Implantatanteile im augmentierten Sinusbereich zu liegen kommen.

Fig. 5 Après introduction d'une partie du mélange Bio-Oss®/os autologue, les implants ont été ancrés dans le plancher sinusien en obtenant une stabilité primaire; de ce fait, les parties apicales des implants se situent dans la région de l'augmentation sinusale.

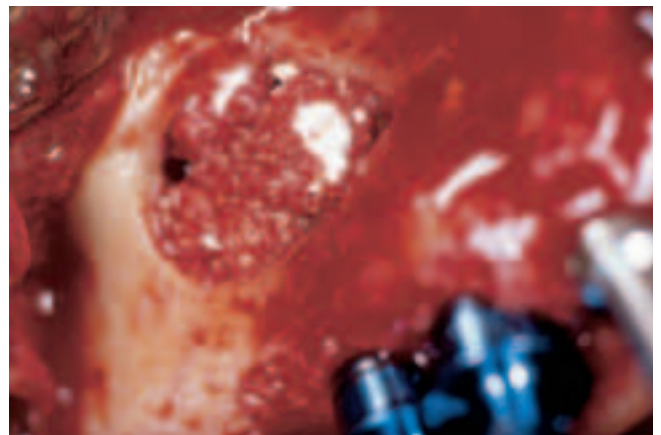

Abb. 6 Der augmentierte Sinusbereich wurde nun vollständig mit dem restlichen Bio-Oss®/Knochengemisch aufgefüllt.

Fig. 6 La zone d'augmentation sinusale a été entièrement comblée par le mélange restant de Bio-Oss®/os autologue.

nicht getragen. Die Kontrolle nach drei Tagen zeigte einen guten Heilungsverlauf und nach 10 Tagen wurden bei relativ reizlosen Verhältnissen die Nähte entfernt und die Teilprothese nach lokaler, weichbleibender Unterfütterung (Ufi Gel C, Voco, Cuxhaven, Deutschland) wieder eingesetzt. Sieben Monate später wurde erneut mit einem Kammschnitt die Abutment Connection durchgeführt (Abb. 8). Das ursprüngliche Zugangsfenster in den Sinus zeigte sich wieder vollständig verknöchert und die Implantate waren stabil, sodass vier 4-mm-Heilungsabutments aufgeschraubt werden konnten (Abb. 9). Um die mukkokingivalen Verhältnisse auf der vestibulären Seite zu verbessern, wurde palatinal mit dem Skalpell ein Streifen subepitheliales Bindegewebe entnommen (Abb. 10). Dieser Bindegewebsstreifen (Abb. 11) wurde im Sinne eines subepithelialen Bindegewebe-Transplantates auf der bukkalen Seite der Heilungsabutments eingepasst und mittels eines feinen, resorbierbaren Fadens (Monocryl 6/0, Ethicon, Norderstedt, Deutschland) fixiert (Abb. 12). Der bukkale Lappen wurde gesplittet und möglichst spannungsfrei nach koronal über das Transplantat gelegt und

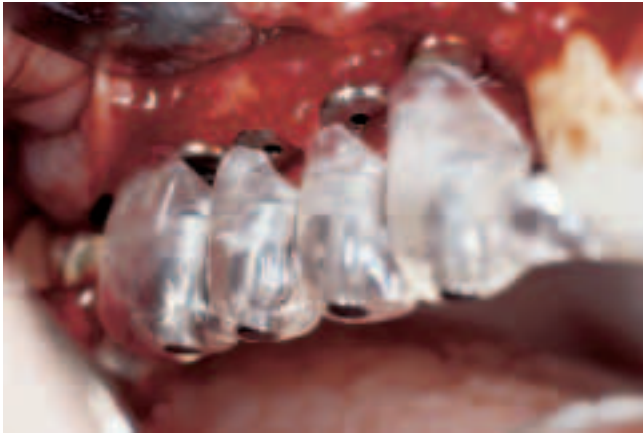

Abb. 7 Das Zugangsfenster in den Sinus wurde mit einer resorbierbaren Membran (Bio-Gide®) abgedeckt und die Position der 4 Implantate nochmals mit der Röntgen/Bohrschablone überprüft.

Fig. 7 La fenêtre d'accès au sinus a été recouverte d'une membrane résorbable (BioGide®); la position des 4 implants a été vérifiée encore une fois à l'aide du chablon radiologique et de forage.

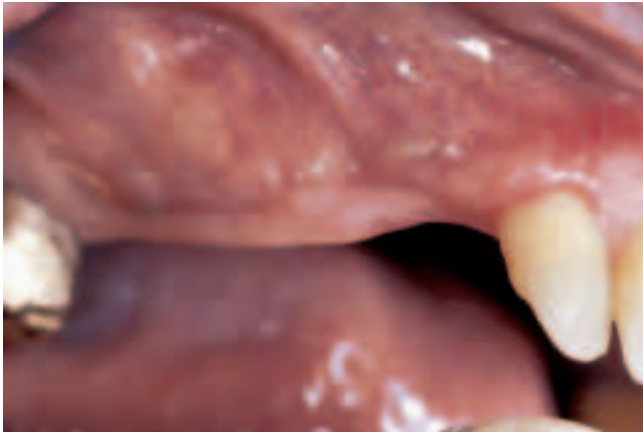

Abb. 8 Situation 7 Monate nach der Implantatoperation. Vestibulär der prospektiven Kronenpositionen ist nur wenig keratinisierte Schleimhaut vorhanden.

Fig. 8 Situation 7 mois après la pose des implants. Présence d'une zone trop peu étendue de muqueuse kératinisée dans la partie vestibulaire correspondant à la région des futures couronnes.

mit dem palatinalen Schleimhautlappen um die Heilungsabutments vernäht (Ethibond 6/0, Ethicon, Norderstedt, Deutschland) (Abb. 13). Wiederum wurde die Einstellung der mechanischen Mundhygiene in dieser Region und entsprechend eine zweimal tägliche 0,2%-Chlorhexidin-Spülung angeordnet. Zudem wurde die Teilprothese bis zur Nahtentfernung nicht getragen. Sieben Tage nach dem Eingriff wurden die Nähte entfernt und eine Abformung auf dem Niveau der Fixturen durchgeführt. Weitere sieben Tage später konnten vier individuell beschliffene Titanabutments (Prep-Tite, 3i Implant Innovation, Inc., Palm Beach Gardens, USA) auf den Fixturen aufgeschraubt und ein Laborprovisorium eingegliedert werden. Dieses frühe Einsetzen eines Laborprovisoriums hat einerseits diagnostische Gründe, andererseits sollte das Ausformen der Weichgewebe während der Heilungsphase gesteuert werden. Die Situation der Weichteile um die Provisorien herum wurde periodisch kontrolliert und die Mundhygienetechnik laufend angepasst. Vier Monate nach Abutment Connection (Abb. 14) wurde eine konventionelle Abformung der Abutments genom-

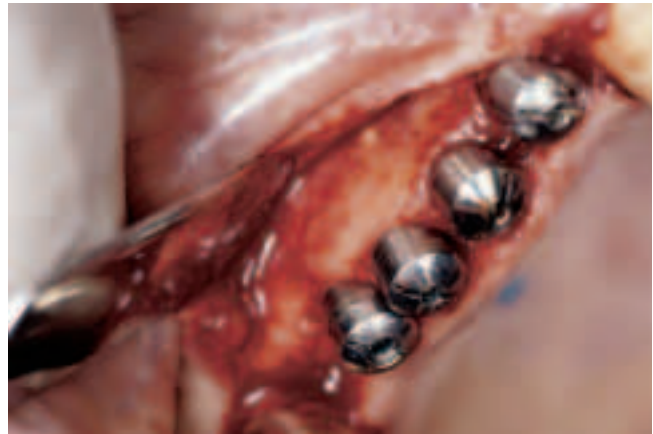

Abb. 9 Abutment Connection mittels Kammschnitt. Der Bereich des Zugangs zum Sinus zeigt sich wieder vollständig verknöchert. Es wurden vier 4-mm-Titan-Heilungsabutments auf den Implantaten aufgeschraubt.

Fig. 9 Première phase de l'abutment connection: nouvelle incision au sommet de la crête. La région correspondant à l'ouverture d'accès au sinus est complètement comblée par de l'os néoformé. Mise en place de quatre abutments de guérison en titane de 4 mm vissés sur les implants.

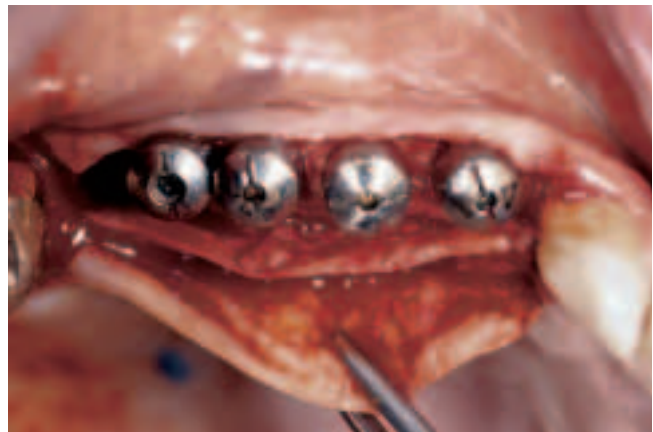

Abb. 10 Auf der palatinalen Seite der Heilungsabutments wurde mit dem Skalpell subepithelial ein Bindegewebe-Transplantat entnommen.

Fig. 10 Un greffon de conjonctif sous-épithélial a été prélevé au bistouri dans la région palatine proche des abutments de guérison.

men und über die Gerüste- und die Rohbrandeinprobe vier individuelle VMK-Kronen hergestellt, welche einzeln mit TempBond® (Kerr, Romulus, USA) auf den Abutments zementiert wurden (Abb. 15). Das Kontrollröntgenbild zeigte eine gute Osseointegration der 4 Implantate (Abb. 16). Nach sechsmonatiger Tragzeit zeigen sich stabile Weichteilverhältnisse ohne Blutung auf Sondierung bei einer vollständigen Beschwerdefreiheit der Patientin (Abb. 17).

### Schlussfolgerungen

Verschiedene Arbeiten belegen, dass bei einer Sinus-Augmentation mit Bio-Oss® als Knochenersatzmittel, welches eine ausgeprägte Osseokonduktivität (HAEMMERLE et al. 1998, PIATTELLI et al. 1999) bei sehr guter Verträglichkeit (PEETZ 1997) aufweist, voraussagbare klinische Resultate erreicht werden können (HAAS et al. 1998, MAIORANA et al. 2000, VALENTINI et al. 2000).

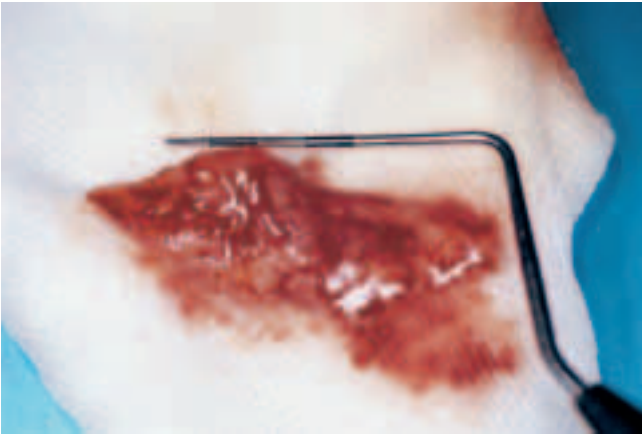


Abb. 11 Grössenverhältnisse des entnommenen Bindegewebe-Transplantates.

Fig. 11 Vue de détail du greffon de conjonctif; la sonde parodontale illustre sa taille réelle.

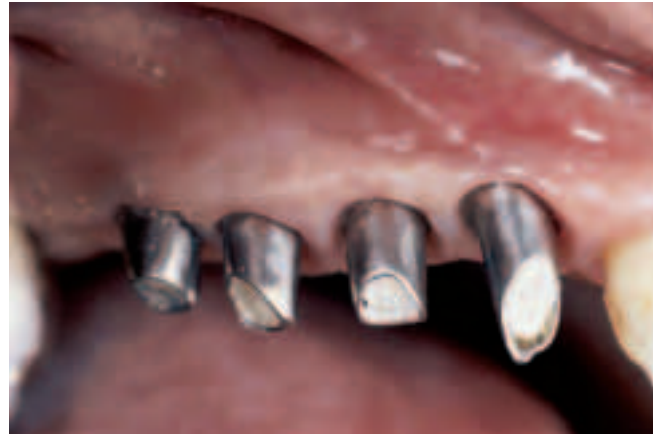

Abb. 14 Nach vier monatiger Provisoriumsphase war die Schleimhaut soweit abgeheilt, dass eine konventionelle Abformung, der im Labor individuell beschliffenen Titan-Abutments vorgenommen werden konnte.

Fig. 14 Après une phase d'essai de quatre mois sous couronnes provisoires, la muqueuse avait atteint une cicatrisation et maturation suffisantes pour permettre la prise des empreintes définitives par dessus les abutments confectionnés individuellement au laboratoire.

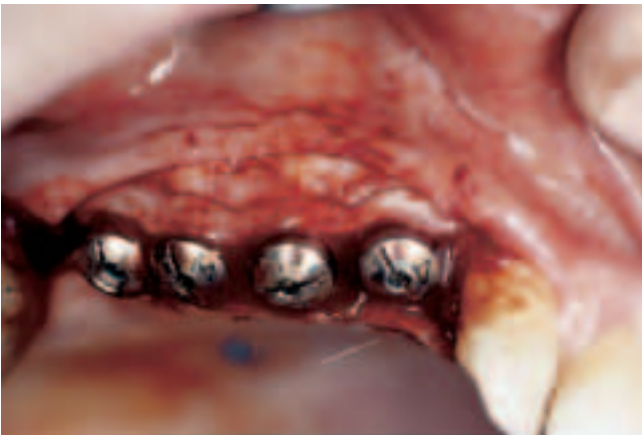

Abb. 12 Das Bindegewebe-Transplantat wurde bukkal der Heilungs-abutments plaziert und mit feinen, resorbierbaren Nähten fixiert.

Fig. 12 Le greffon de conjonctif a été mis en place dans la région vestibulaire voisine des abutments de guérison et a été fixé par des sutures fines en fil résorbable.

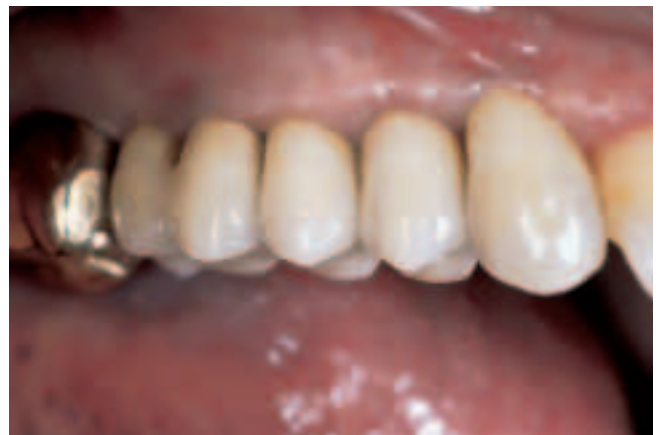

Abb. 15 Zementierte einzelne VMK-Kronen auf 4 Implantaten.

Fig. 15 Les CCM définitives, scellés sur les 4 implants.

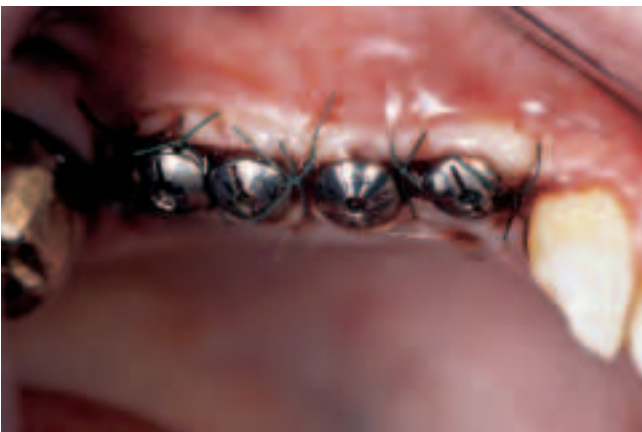

Abb. 13 Der mittels Periostriktion mobilisierte bukkale Schleimhautlappen wurde möglichst spannungsfrei koronal über dem Transplantat adaptiert und mit Nähten fixiert.

Fig. 13 Le lambeau vestibulaire a été mobilisé par décollement et entailles du périoste avant d'être remplacé en direction coronaire par dessus le greffon; lors des sutures, il faut veiller tant que possible à ne pas créer des tensions.

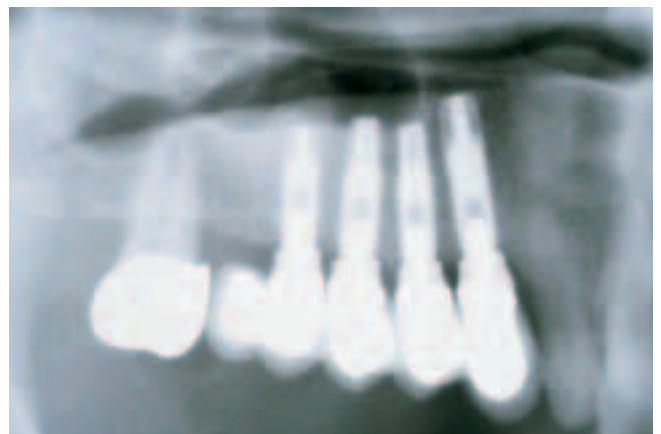


Abb. 16 Ausschnitt aus dem OPT nach erfolgter Behandlung.

Fig. 16 Vue de détail de l'OPG après réalisation du traitement.

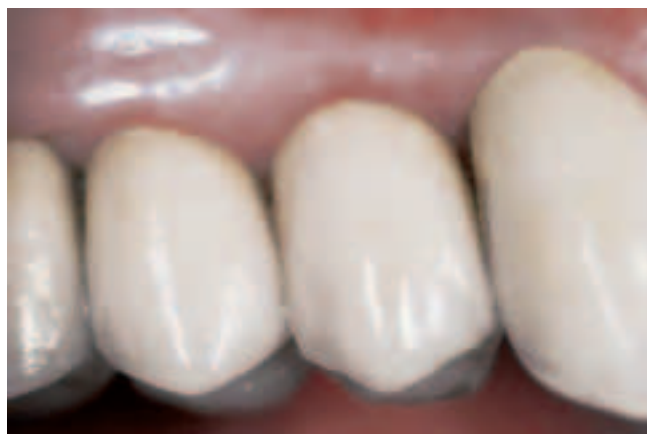

Abb. 17 Entzündungsfreie, stabile Schleimhautverhältnisse mit interimplantären Papillen nach 6-monatiger Tragzeit.

Fig. 17 Situation stable et exempte d'inflammation de la muqueuse, y compris formation de papilles interdentaires, 6 mois après la mise en bouche.

Falls die Restknochenhöhe über dem Sinusboden eine Primärstabilisierung der Implantate erlaubt, was ab etwa 5 mm Knochenhöhe vom Sinusboden bis zum Alveolarkamm der Fall ist (FUGAZOTTO & VLASSIS 1998), kann eine simultane Behandlung mit gleichzeitiger Implantation und Sinus-Augmentation durchgeführt werden. Die Beimischung von einem Teil (ca. 20%) autologen Knochen- und Knochenmarkbestandteilen zum Knochenersatzmittel erhöht die Osseoinduktivität (HALLMAN et al. 2001) und könnte somit die Zeit der Knochenregeneration und damit das Einheilen der Implantate verkürzen. Im Weiteren scheint das Abdecken des Zugangsfensters in den Sinus maxillaris, nach der erfolgten Augmentation, mit einer Membran das Behandlungsergebnis günstig zu beeinflussen (TARNOW et al. 2000). Um ein ästhetisch ansprechendes Resultat zu erhalten, ist die Weichteilsituation um die Implantat-Suprastrukturen herum von entscheidender Bedeutung. Eine dicke keratinisierte Schleimhaut bukkal der Implantat-Rekonstruktion erlaubt es, dass die Suprastruktur der Implantat-Rekonstruktion dem «Emergence Profil» eines natürlichen Zahnes möglichst nahe kommt (BENGAZI et al. 1996) und beugt möglichen späteren Schleimhautrezessionen vor (SMALL & TARNOW 2000). Auch das Andeuten einer interimplantären Papille lässt sich nur bei vorhandenen optimalen Weichteilverhältnissen erzielen. Die guten Resultate von subepithelialen Bindegewebe-Transplantaten (LANGER & CALANGA 1980) bei Kammaufbauten und Rezessionsdeckungen lassen diese Methode auch bei der Anwendung um Implantat-Suprastrukturen herum als günstig erscheinen (BARONE et al. 1999). Die Kombination dieser zwei chirurgischen Eingriffe und der Einsatz von Knochenersatzmitteln erlauben es auch in der Privatpraxis in ausgewählten Fällen, komplexe Implantatrekonstruktionen funktionell und ästhetisch befriedigend zu lösen. Diese Fälle können effizient und ohne dem Patienten weitere kieferchirurgische Eingriffe zumuten zu müssen, gelöst werden, was das therapeutische Spektrum in einer Privatpraxis ausweitet.

## Literatur

BARONE R, CLAUSER C, PINI PRATO G: Localized soft tissue ridge augmentation at phase 2 implant surgery: A case report. *Int J Periodontics Restorative Dent* 19: 141–145 (1999)

- BENGAZI F, WENNSTROM J L, LEKHOLM U: Recession of the soft tissue marginal at oral implants. A 2-year longitudinal prospective study. *Clin Oral Impl Res* 7: 303–310 (1996)
- BOYNE P J, JAMES R A: Grafting of the maxillary sinus floor with autogenous marrow and bone. *J Oral Surg* 38: 613–616 (1980)
- FUGAZOTTO P A, VLASSIS J: Long-term success of sinus augmentation using various surgical approaches and grafting materials. *Int J Oral Maxillofac Implants* 13: 52–58 (1998)
- HAAS R, MAILATH G, DORTBUDAK O, WATZEK G: Bovine hydroxyapatite for maxillary sinus augmentation: Analysis of interfacial bond strength of dental implants using pull-out tests. *Clin Oral Impl Res* 9: 117–122 (1998)
- HAEMMERLE CH F, CHIANTELLA G C, KARRING T, LANG N P: The effect of a deproteinized bovine bone mineral on bone regeneration around titanium dental implants. *Clin Oral Impl Res* 9: 151–162 (1998)
- HALLMAN M, CEDERLUND A, LINDSKOG S, LUNDGREN S, SENNERBY L: A clinical histologic study of bovine hydroxyapatite in combination with autogenous bone and fibrin glue for maxillary sinus floor augmentation. Results after 6 to 8 months of healing. *Clin Oral Impl Res* 12: 135–143 (2001)
- HUERZELER M B, QUINONES C R, KIRSCH A, GLOCKER C, SCHUEPBACH P, STRUB J R, CAFFESSE R G: Maxillary sinus augmentation using different grafting materials and dental implants in monkeys. Part I. Evaluation of anorganic bovine-derived bone matrix. *Clin Oral Impl Res* 8: 476–486 (1997)
- HUERZELER M B, WENG D: Functional and esthetic outcome enhancement of periodontal surgery by application of plastic surgery principles. *Int J Periodontics Restorative Dent* 19: 37–43 (1999)
- LANGER B, CALANGA L: The subepithelial connective tissue graft. *J Prosthet Dent* 44: 363–367 (1980)
- MAIORANA C, REDEMAGNI M, RABAGLIATI M, SALINA S: Treatment of maxillary ridge resorption by sinus augmentation with iliac cancellous bone, anorganic bovine bone, and edosseous implants: A clinical and histologic report. *Int J Oral Maxillofac Implants* 6: 873–878 (2000)
- PEETZ M: Characterization of xenogenic bone material. In: BOYNE P J, (ed). *Osseous Reconstruction of the Maxilla and Mandible*. Chicago: Quintessence 87–97 (1997)
- PIATTELLI M, FAVERO G A, SCARANO A, ORSINI G, PIATTELLI A: Bone reactions to anorganic bovine bone (Bio-Oss) used in sinus augmentation procedures: A histologic long-term report of cases in humans. *Int J Oral Maxillofac Implants* 14: 835–840 (1999)
- SMALL P N, TARNOW D P: Gingival recession around implants: A 1-year longitudinal prospective study. *Int J Oral Maxillofac Implants* 15: 527–532 (2000)
- TARNOW D P, STEPHEN W S, STUART F J, ROHRER M D, SANG-CHOON C: Histologic and clinical comparison of bilateral sinus floor elevations with and without barrier membrane placement in 12 patients: Part 3 of an ongoing prospective study. *Int J Periodontics Restorative Dent* 20: 116–125 (2000)
- VALENTINI P, ABENSUR A, WENZ B, PEETZ M, SCHENK R: Sinus grafting with porous bone mineral (Bio-Oss) for implant placement: A 5-year study on patients. *Int J Periodontics Restorative Dent* 20: 245–253 (2000)